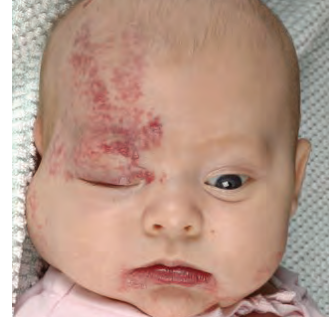
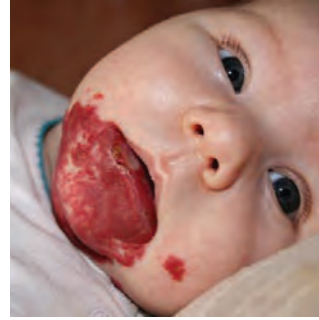
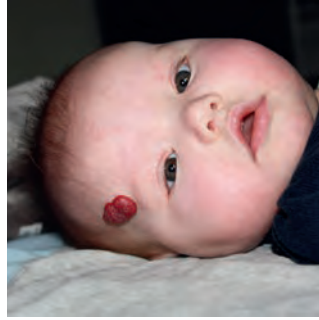
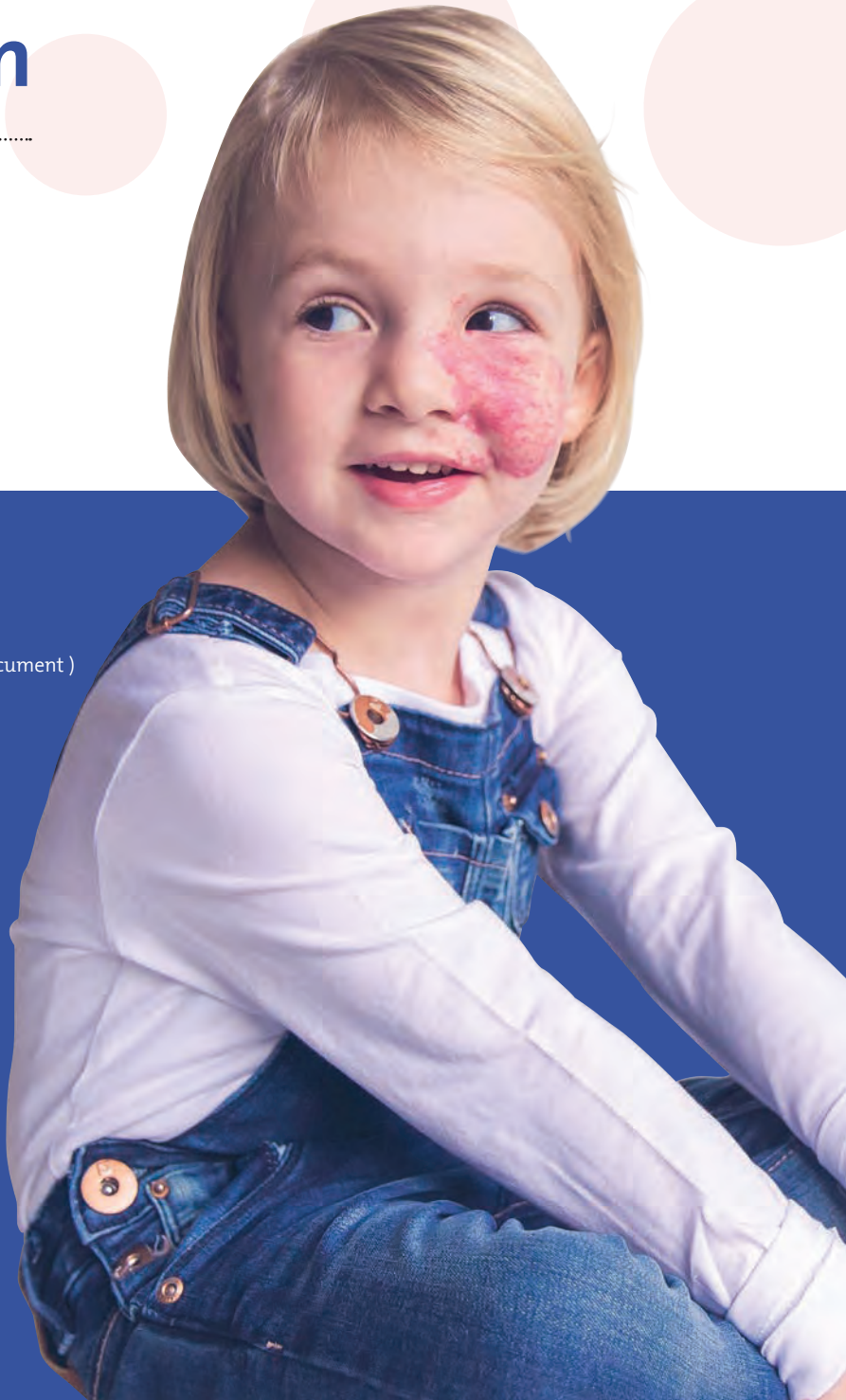
► Consensusdocument voor de behandeling van infantiele hemangiomen

Vastgesteld op 5 juli 2017 door vier samenwerkende - door de minister van VWS erkende - expertisecentra op het gebied van aangeboren vaatafwijkingen samen met patiëntenvereniging Hevas.

2017



Radboudumc Nijmegen

C.J.M. van der Vleuten, dermatoloog
(Coördinator traject herziening consensusdocument)
B.H. Verhoeven, kinderchirurg
L.J. Schultze Kool, interventieradioloog



UMC Utrecht/ WKZ

C.C. Breugem, plastisch chirurg
M. de Graaf, dermatoloog
A. van Dijk, kinderarts



ErasmusMC Rotterdam

P.C.J. de Laat, kinderarts
S.G.M.A. Pasmans, dermatoloog
M.F. Raphael, kinderarts



AMC Amsterdam

C.M.A.M. van der Horst, plastisch chirurg
M.A. Middelkamp Hup, dermatoloog
O. Lapid, plastisch chirurg



Patiëntenvereniging Hevas

M.P. Jongma, bestuur Hevas
C.T. van den Bosch, bestuur Hevas



Inhoud

I. Introductie	4
II. Waarom is een consensusdocument nodig?	4
III. De rol van expertisecentra bij infantiele hemangiomen	4
IV. Over infantiele hemangiomen	5
A. Incidentie en risicofactoren	5
B. Beloop, complicaties en geassocieerde syndromen	5
Beloop	5
Complicaties	6
Geassocieerde syndromen	7
C. Anamnese, lichamelijk onderzoek en differentiële diagnose	7
Voorgeschiedenis, algemene pediatrische en speciële anamnese	7
Lichamelijk onderzoek	8
Differentiële diagnose	8
D. Aanvullend onderzoek	8
Fotografische vastlegging ten behoeve van follow up	8
Echo-Doppler/duplex	8
MRI/MRA	9
Bloedonderzoek	9
Biopsie (zelden noodzakelijk)	9
V. Beleid bij infantiele hemangiomen	9
A. Indicaties voor behandeling	10
B. Behandel mogelijkheden	10
I. Systemische medicamenteuze behandelingen	10
II. Topicale behandelingen	13
III. Chirurgische behandelopties	14
IV. Beleid bij ulcererende IH	14
VI. Patiëntenvoorlichting	15
VII. Referenties	16

► I. Introductie

Aangeboren vaatafwijkingen worden onderverdeeld in vaattumoren en vaatmalformaties.¹ Infantiele hemangiomen (IH) zijn de meest voorkomende vaattumoren bij kinderen, met een incidentie van 5-10 %^{2,3} bij alle zuigelingen en worden gekarakteriseerd door abnormale proliferatie van endotheelcellen en afwijkende vasculaire architectuur.³⁻⁵ IH vertonen een karakteristiek niet-lineair groeipatroon met snelle groei in de eerste levensweken/maanden, gevolgd door een plateaufase met in de jaren daarna spontane regressie. Vaak zijn IH onschuldig; echter vanwege de locatie van het IH en complicaties is het beloop bij 5-10% van de kinderen niet onschuldig en is een actieve aanpak nodig om korte- en langetermijnschade te voorkomen.

IH presenteren zich op verschillende manieren. Met betrekking tot groeiwijze onderscheiden we verschillende types: oppervlakkige, dieper gelegen en gemengde IH en daarnaast ook IH die vlak blijven. Ook op basis van de rangschikking zijn er verschillen tussen IH (focaal, multifocaal en segmentaal).¹ Verder is ook viscerale lokalisatie bekend, met name in de lever¹. Ondanks de verschillen in de verschijningsvorm hebben IH allemaal dezelfde fundamentele, klinische en biologische, karakteristieken.

► II. Waarom is een consensusdocument nodig?

IH komen veel voor: 5-10% van de kinderen^{2,3}. Het betreft benigne tumoren die niet altijd behandeld hoeven te worden; maar bij elk IH moet wel een beleid worden gemaakt. Dit met name vanwege het gegeven dat:

- Het mogelijk een andere snelgroeiende tumor/ afwijking betreft die in eerste instantie op een IH kan lijken. Het is cruciaal andere, benigne of mogelijk maligne (vasculaire) tumoren uit te sluiten⁶.
- IH vroege en late complicaties kunnen geven; deze zijn niet altijd voorspelbaar; tijdige behandeling kan mogelijk complicaties voorkomen.
- Een IH lang niet altijd restloos zal verdwijnen; tijdige behandeling kan mogelijk restafwijkingen verminderen.⁷
- De zichtbaarheid van het IH psychosociale impact kan hebben op ouders en kind, zowel op de jonge als latere leeftijd.
- IH in het kader van een syndroom geassocieerd kunnen zijn met andere afwijkingen.

Een expectatief beleid is in veel gevallen een prima beleid, maar wel pas nadat de goede diagnose gesteld is, een inschatting van mogelijke complicaties of restafwijkingen gemaakt is en uitleg gegeven is aan ouders over het te verwachten beloop. Tevens is het van belang een vangnet voor de ouders te creëren tijdens de groeifase van het IH omdat snelle groei van het IH veel onzekerheid met zich mee kan brengen.

Behandeling is sinds de ontdekking van de werkzaamheid van bètablokkers in 2008 significant veranderd en vereenvoudigd, waardoor mogelijk ook sneller tot een actieve aanpak wordt besloten. Hierdoor is ook het perspectief over het beleid bij IH de afgelopen jaren veranderd en nog steeds onderhevig aan verandering op basis van nieuwe inzichten en nieuwe studies.

► III. De rol van expertisecentra bij infantiele hemangiomen

Dit herziene consensusdocument voor IH, opgesteld door specialisten van de vier door de NFU en de minister van VWS erkende expertisecentra voor (aangeboren) vaatafwijkingen, samen met patiëntenvereniging HEVAS, beoogt meer duidelijkheid te geven over de vraag **bij welke IH er indicaties zijn voor verdere diagnostiek, behandeling en/of (digitale) consultatie van één van de erkende expertisecentra.**

Idealiter wordt iedere IH patiënt met risico op complicaties of associaties verwezen naar (een lid van) een multidisciplinair team voor evaluatie, specifieke diagnostiek en indicatiestelling of opstart van behandeling.⁸ Tevoren kan eventueel aan de hand van foto's, middels telemedicine, worden overlegd. Sowieso kan worden overwogen om altijd één van de expertisecentra te consulteren vóór start van bètablokker- of andere behandeling en aan het einde van een behandeltraject.

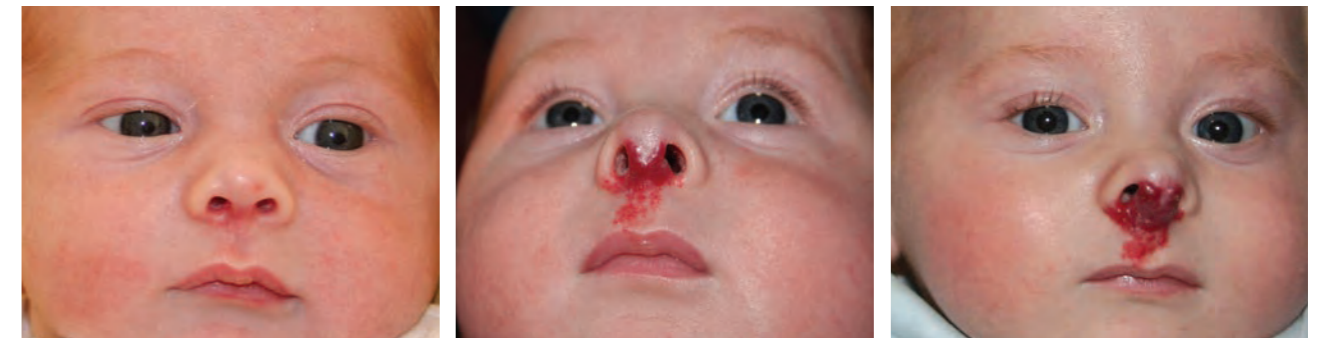De ervaring leert dat behandeling door artsen met specifieke ervaring met IH in een centrum meerwaarde biedt voor patiënt en ouders door de multidisciplinaire benadering van dermatologen, kinderartsen, (kinder- en plastisch) chirurgen en andere medisch specialisten.

► IV. Over infantiele hemangiomen

A. Incidentie en risicofactoren

IH zijn de meest voorkomende goedaardige tumoren op de kinderleeftijd. Vijftig procent van de IH is gelokaliseerd in het hoofd-halsgebied.

De belangrijkste risicofactoren voor het ontwikkelen van IH is het vrouwelijk geslacht, een laag geboortegewicht en vroeggeboorte.^{2-4,9-11} Een laag geboortegewicht lijkt de belangrijkste risicofactor te zijn: voor elke 500 g afname in geboortegewicht stijgt het relatieve risico op IH 25-40%.^{4,12} Andere risicofactoren zijn: meerlingzwangerschap, transcervicale vlokentest, hoge maternale leeftijd, stuitligging, 1^e kind, in vitro fertilisatie, preeclampsie en placentaafwijkingen (bijvoorbeeld placenta praevia, placentaloslating en abnormale insertie van de navelstreng).^{2,3,11,13} Een eerstegraads familielid met een IH verdubbelt eveneens de kans op IH¹². Meestal zijn IH niet erfelijk. In bepaalde families waar vaker hemangiomen voorkomen, zijn er aanwijzingen dat erfelijkheid wel een rol speelt. Bij stamboomonderzoek in families met IH werden tenminste 2 mogelijke mechanismen voor erfelijkheid van IH voorgesteld: autosomaal dominante en maternale transmissie. Aanvullende genetische studies zijn nodig om dit verder uit te zoeken.¹⁴

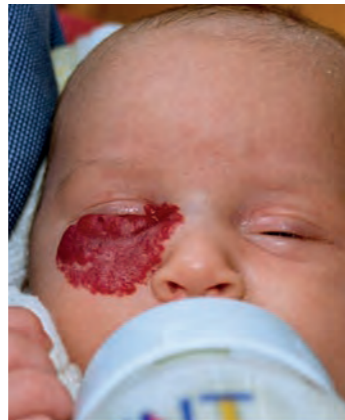
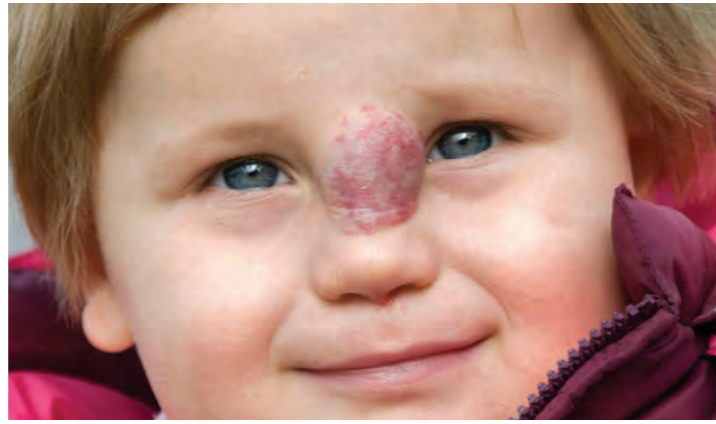
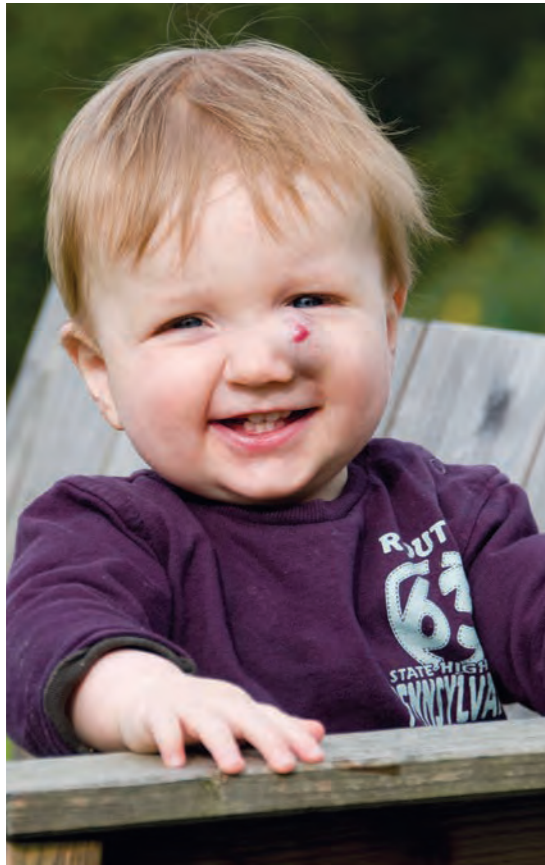B. Beloop, complicaties en geassocieerde syndromen

Beloop

IH vertonen een karakteristiek niet-lineair groeipatroon: ze manifesteren zich meestal tijdens de eerste of tweede levensweek, maar niet later dan de leeftijd van 12 weken.³ Tot bij 65% van de kinderen worden precursor laesies waargenomen bij de geboorte (bleke, erythemateuze of teleangiëctatische maculae).¹⁵ De meeste groei vindt vóór de leeftijd van 12 weken plaats;¹⁵ de groeisnelheid daalt daarna en de groei komt tot stilstand meestal tussen de leeftijd van 4 en 9 maanden.⁸ Vlakke, segmentale IH en grote focale IH (voornamelijk diepe en met name in het parotis gebied gelegen IH) kunnen een verlengde groeifase vertonen tot in het tweede en derde jaar van het leven.¹⁶

IH ondergaan spontane involutie tussen het 2^e en 6^e (en soms tot het 10^e) jaar van het leven.^{4,5} Sommige IH verdwijnen zonder een spoor achter te laten, maar een significant aantal laat huidverandering achter, waaronder: atrofie, teleangiëctastieën, huidsurplus, fibro-fatty tissue, pigmentatieveranderingen en littekens (na ulceratie).¹⁷⁻¹⁹



Complicaties

Een deel van alle IH-patiënten ontwikkelt complicaties en heeft mogelijk behandeling nodig.¹¹ Typische complicaties zijn ulceratie, functiebeperking (soms levensbedreigend) en (dreigende of feitelijke) deformatie.

Ulceratie

Ulceratie is de meest voorkomende complicatie en wordt gezien in ongeveer 10% van alle IH en bij 15-25% van de patiënten met IH in een specialistisch centrum.^{20,21} Locaties gevoelig voor ulceratie zijn de onderlip, de hals en de anogenitale regio. Grote, segmentale, oppervlakkige (plakkaatvormige) IH zijn gevoeliger voor ulceratie dan kleine, focale of diepe IH.²²⁻²⁴ Ulceratie treedt op bij een mediane leeftijd van 4 maanden, veelal in de proliferatiefase, en kan aanleiding geven tot bloedingen of infectie, maar pijn is meestal het belangrijkste symptoom.

(Vitale) functiebeperking

Peri-oculaire en/of intra-orbitale IH kunnen de visus bedreigen en de oorzaak zijn van amblyopie, astigmatisme of strabisme. Een vergroot risico op amblyopie ontstaat met name bij IH groter dan 1 cm in diameter, aan de neuskant van het oog, IH die de oogbol verplaatsen, IH die ptosis veroorzaken of IH op de ooglidrand.²⁵⁻²⁹ IH bij de neus kunnen de ademweg bedreigen. Luchtwegbetrokkenheid van subglottische IH, vaak geassocieerd met cutane (segmentale) IH in het baardgebied, kunnen leiden tot levensbedreigende luchtwegobstructie.³⁰⁻³² Lip IH of peri-orale IH kunnen van invloed zijn op de inname van voeding, al dan niet door ulceratie.³³ Volumineuze IH in de nek kunnen invloed hebben op de nekmobiliteit. Kinderen met meerdere cutane IH (gedefinieerd als ≥ 5 ³⁴ IH en zeker bij >10 IH³⁵) hebben een verhoogd risico op klinisch relevante lever- en viscerale IH en moeten dan ook worden gescreend door middel van echografie van het abdomen³⁵. In zeldzame gevallen zijn multifocale lever-IH en/of grote IH elders in het lichaam de oorzaak van high output congestief hartfalen³⁶ en/of schildklier-dysfunctie (hypothyreoïdie).³⁷

Deformatie

Deformatie kan het gevolg zijn van grote IH, centraal in het gelaat, in het bijzonder ter plaatse van de neus, lippen, het voorhoofd, de wangen en oren.^{17,38}

Van neus- en lip-IH is het bekend dat regressie traag en vaak onvolledig kan zijn. IH van het parotis-gebied zijn vaak groot en hebben de neiging om langzamer in regressie te gaan dan andere IH. Bij meer dan 50% van de kinderen, verwezen voor behandeling van het IH, zullen na involutie cosmetisch storende restverschijnselen overblijven.^{18,19}

Geassocieerde syndromen

Voor een klein deel van de IH kan het IH een kenmerk/ onderdeel van een onderliggende aandoening en/of structurele afwijkingen en moet de arts zich realiseren dat verder aanvullend onderzoek/ beeldvorming nodig is. Dit betreft met name de grotere, segmentale, plakkaat-vormige, vlakke IH in het gelaat of in het lumbo-sacrale/ peri-anale/ genitale gebied.

De volgende structurele afwijkingen/syndromen moeten hierbij overwogen worden:

PHACES syndroom

Dit acroniem PHACES staat voor: Posterior fossa malformatie (achterste deel van de hersenen), Hemangiomen, Arteriële vaatafwijkingen, Cardiale afwijkingen, Eye en Sternum afwijkingen.

Om tot de diagnose PHACES te komen zijn criteria vastgesteld tijdens een consensusbespreking in 2009 waarbij besloten is dat er minimaal een segmentaal IH in het gelaat of scalp (of een IH > 5 cm) moet zijn in combinatie met één of meerdere van de andere kenmerken. Bij alle kinderen met een segmentaal IH, ook wanneer dit niet in het gelaat zit, wordt doorverwijzing geadviseerd naar een expertisecentrum gespecialiseerd in vaatafwijkingen voor verdere analyse.^{39,40} Ook grotere, segmentale IH op de bovenste lichaamshelft kunnen namelijk geassocieerd zijn met de structurele afwijkingen van PHACES; het 'PHACE-without-face' fenomeen.⁴¹

LUMBAR syndroom en spinaal dysraphisme

Midline IH in het lumbo-sacrale of perineale gebied, voorheen samengevat onder acroniemen als LUMBAR⁴², PELVIS⁴³ of SACRAL syndroom^{8,44} zijn soortgelijk aan PHACES en kunnen ook een aanwijzing zijn voor geassocieerde, onderliggende problematiek. Het acroniem LUMBAR staat voor Lower body IH en andere cutane defecten, Urogenitale anomalieën/ Ulceratie, Myelopathy, Bot-deformiteiten, Anorectale malformaties/ Arteriële anomalieën en Renale afwijkingen.⁴²

Lumbo-sacrale of perineale IH in de midline kunnen dus geassocieerd zijn met urogenitale, anorectale en vasculaire anomalieën, maar ook spinale defecten zoals tethered cord, spinaal dysraphisme en lipomeningocele.⁴⁵

Bij kinderen met een segmentaal IH ($> 2,5$ cm) in het lumbo-sacrale, genitale of peri-anale gebied wordt doorverwijzing voor verdere analyse geadviseerd naar een expertisecentrum.⁴⁵

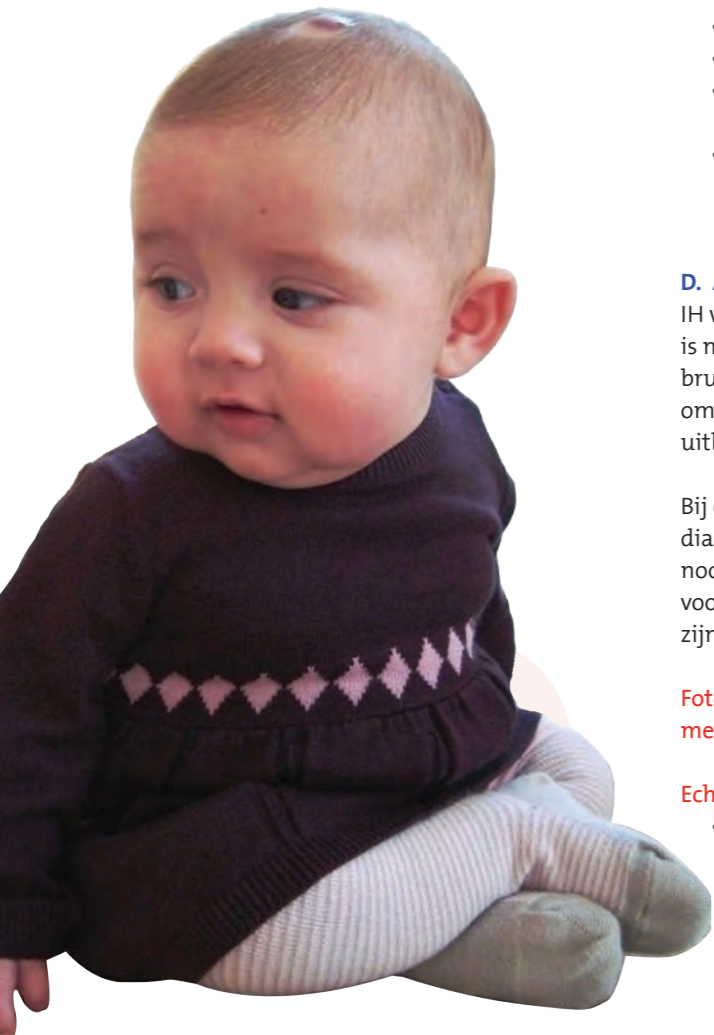
C. Anamnese, lichamelijk onderzoek en differentiële diagnose

De meeste IH kunnen moeiteloos worden onderscheiden van (andere) vaatafwijkingen en -malformaties door het typische groei- en regressiepatroon van IH. Toch is het van groot belang zich te realiseren dat een snelgroeiende tumor/ afwijking in de neonatale fase mogelijk een andere snelgroeiende tumor/ afwijking betreft die in eerste instantie op een IH kan lijken. Het is cruciaal andere, benigne afwijkingen of mogelijk maligne vasculaire tumoren uit te sluiten.

In 95% van de gevallen kan de diagnose gesteld worden op basis van de voorgeschiedenis, anamnese en lichamelijk onderzoek. Hierbij zijn de volgende onderwerpen van belang:

Voorgeschiedenis, algemene pediatrische en speciële anamnese

- Algemene medische voorgeschiedenis van het kind en diens familieanamnese
- Voorgeschiedenis specifiek ten aanzien van de zwangerschap
- Vroeggeboorte, neonatale complicaties
- Geboortegewicht
- Ontstaan van de vasculaire laesie na de geboorte
- Voorloper ('precursor') plekken determineren zoals bleke vlekken lijkende op naevus anemicus, draadachtige teleangiëctasieën op livide ondergrond of gebieden van erytheem die gelijkenis vertonen met wijnvlekken of hematomen
- Disproportionele groei van de plek of plekken
- Pijnlijke, ulcererende, ontstoken of bloedende plekken
- Voorafgaande behandeling(en) en de reactie van de huidlaesie daarop
- Plotselinge groei, gespannen aanvoelen van de plek, gevoeligheid en paarse verkleuring in een groot 'hemangioom' kan duiden op de aanwezigheid van het Kasabach-Merritt fenomeen, een verbruikscagulopathie met trombopenie, laag fibrinogeen en verhoogde dimeren. Dit syndroom komt niet bij gewone IH voor maar bij andere vaattumoren namelijk kaposiform hemangioendothelioma of tufted angioma.
- Ademhalingsmoeilijkheden of stridor (progressieve bifasische in- en expiratoire stridor in de leeftijd tussen 6-12 weken). IH in het baardgebied hebben een hoger risico op daarmee samenhangende luchtweg-IH.³⁰⁻³²



Lichamelijk onderzoek

- Huid- en slijmvliesonderzoek ten behoeve van aanwezigheid van andere IH
- Aanwezigheid van lumbo-sacrale, in de middenlijn gelegen, IH
- Meten van het IH (in mm) van de oppervlakkige component
- Het onderzoeken van de lever kan een aanwijzing geven over de aanwezigheid van hepatische IH (meestal in samenhang met meerdere (>5) IH van de huid)
- Tekenen van high output hartfalen (af en toe optredend bij zeer grote IH)
- Laagdrempelig onderzoek door oogarts (en eventueel orthoptist) indien het IH is gelegen in het peri-orbitale gebied dan wel tussen de ogen en/of neusbrug.

Differentiële diagnose: ^{8, 46, 47}

Aanwezig bij of ontstaan direct na de geboorte

- Congenitaal hemangioom (RICH, NICH of PICH)
- Kaposiform hemangioendothelioma of tufted angioma
- Capillaire malformaties (wijnvlek)
- Vaatmalformatie (veneus, lymfatisch of gemengd)¹
- Andere: myofibromatosis, dermoidcyste, teratoom, sarcoom (fibrosarcoom), neuroblastoom, leukemie ('blueberry muffin baby')

Ontstaan na de geboorte

- Granuloma telangiectaticum/ pyogenicum
- Vaatmalformatie (veneus, lymfatisch of gemengd)¹
- Kaposiform hemangioendothelioma
- Maligne tumoren (sarcoom, lymfoom, cutane lokalisatie van neuroblastoom of leukemie)
- Andere: hamartoom, benigne tumoren (pilomatrixoma, Spitz naevus, myofibromatosis, neurofibroom, granuloma faciale, myxoom, lipoblastoom)

D. Aanvullend onderzoek

IH wordt gewoonlijk klinisch gediagnosticeerd; aanvullend onderzoek is maar zelden nodig. De volgende diagnostische testen kunnen bruikbaar zijn bij atypische gevallen. Maar ook als toevoeging om eventuele potentiële complicaties te kunnen inschatten of de uitbreiding van het IH beter in kaart te brengen.

Bij een onduidelijke diagnose of atypisch beloop is aanvullende diagnostiek en follow-up in een gespecialiseerd expertisecentrum noodzakelijk om onnodige diagnostiek, ingrepen en delay te voorkomen. De volgende (beeldvormende) aanvullende onderzoeken zijn mogelijk geïndiceerd.

Fotografische vastlegging ten behoeve van follow up (zo mogelijk door medisch fotograaf)

Echo-Doppler/duplex

- Voor grote subcutane IH, vooral in de parotis, supraglottische of paratracheale regio wordt Doppler (of duplex) aanbevolen; het high-flow-patroon i.c.m. het typische beloop van een IH maakt de diagnose IH waarschijnlijk. Bij dieper gelegen IH in de groeifase, kan met Doppler/doptone relatief eenvoudig het onderscheid gemaakt worden met een veneuze malformatie (low flow).

- Echografie van de lever (en gehele abdomen) dient te worden verricht in geval van 5 of meer cutane IH bij kinderen jonger dan 6 maanden om viscerale IH (diffuse neonatale hemangiomatosis versus benigne cutane hemangiomatosis) uit te sluiten.³⁴
- Consult kinder cardioloog en echocardiografie kunnen worden overwogen bij kinderen met volumineuze IH vanwege het verhoogde risico op high output hartfalen. Ook vanwege mogelijke cardiale afwijkingen bij grote segmentale IH (verdenking PHACES) is consult kinder cardioloog en echocardiografie geïndiceerd, idealiter vóór aanvang van (bètablokker) behandeling.⁴⁰
- Bij een segmentaal, sacraal IH in de midline kan een echo om een myelodysplasie (o.a. tethered cord) uit te sluiten voldoende zijn (vóór de leeftijd van 2-3 maanden is dit een nog betrouwbaar uit te voeren onderzoek; daarna vaak een MRI geïndiceerd).⁴⁸

MRI/MRA

- Een MRI/MRA wordt alleen op indicatie verricht in gespecialiseerde centra (speciale MRI protocollen met dynamische series). Meestal is hiervoor anesthesie nodig. In de eerste weken na de geboorte kan een MRI zonder anesthesie.
- Een MRI kan nodig zijn om een myelodysplasie (o.a. tethered cord) bij een lumbo-sacraal IH uit te sluiten.

Bloedonderzoek

- Stollingsonderzoek
 - Bij IH zijn géén stollingproblemen beschreven en is er dus geen indicatie voor stollingsonderzoek.
- Hypothyreoïdie
 - Kinderen met grote intra-hepatische IH moeten worden gescreend op hypothyreoïdie.³⁷

Biopsie (zelden noodzakelijk)

- Alleen in een (erkend) expertisecentrum kan in sommige gevallen een biopsie worden verricht om atypische IH te kunnen onderscheiden van andere tumoren zoals genoemd in de differentiële diagnose. Glut-1 immunohistochemische kleuring is altijd positief bij IH en niet bij vasculaire malformaties.⁴⁹

► V. Beleid bij infantiele hemangiomen

Wél of niet behandelen?

Vanwege heterogeniteit van de aandoening met complicaties en het unieke, natuurlijke ontwikkelingspatroon zijn zorg en behandeling van IH complex. De meeste IH zullen zonder behandeling involueren. Maar IH kunnen functiestoornissen, tijdelijke of blijvende deformatie en psychosociaal leed veroorzaken. Na involutie laat een niet onbelangrijk deel van de IH littekens, vetweefsel (fibro-fatty tissue), teleangiëctasieën en andere huiddeformaties achter. De uiteindelijke omvang, de snelheid van involutie en de resultaten na natuurlijke involutie zijn in de eerste maanden/jaren moeilijk te voorspellen, zelfs voor de meest ervaren artsen. Deze ingewikkelde verhouding tussen groei, mogelijke complicaties en associaties, spontane involutie en mogelijke restafwijkingen speelt een belangrijke rol in elke beslissing over het al dan niet en het wanneer en hoe behandelen.

Actieve non-interventie

Als voor NIET behandelen wordt gekozen, moet de patiënt met een IH met mogelijke risico's/ complicaties, vooral tijdens de proliferatieperiode van het IH, regelmatig gecontroleerd worden. Controle-intervallen moeten worden aangepast aan de leeftijd van het kind, die is omgekeerd evenredig met de groeisnelheid van het IH. Het aanbevolen interval voor de follow-up van een 'at risk' IH, kan rekening houdend met de leeftijd als volgt worden bepaald:

Leeftijd in maanden = follow-upinterval in weken⁵⁰

Fotodocumentatie wordt aanbevolen (het maken van foto's bij elk follow-up consult).⁵⁰

Actieve interventie

A. Indicaties voor behandeling

Bij de volgende IH kan behandeling noodzakelijk zijn of worden overwogen:

- Levens- en functiebedreigende IH: (bijv. IH die visusproblemen kunnen veroorzaken, ademhalingsmoeilijkheden geven t.g.v. lokalisatie in de luchtweg, congestief hartfalen veroorzaken, of wanneer de lever is aangedaan. IH die hypothyreoïdie geven.)
- IH in bepaalde anatomische locaties die vaak permanente littekens of deformaties achterlaten, speciaal bij de neus, lippen, oor, ogen, in het gebied tussen de wenkbrauwen, rondom de tepel (vooral bij meisjes).
- IH met (dreigende) ulceratie
- Gesteelde (pedunculated) IH, want die laten vaak veel fibro-fatty tissue achter na involutie
- Peri-anaale/ genitale IH met (dreigende) ulceratie
- Grote volumineuze IH (in het gelaat), vooral die met een prominente oppervlakkige component. Die geven later vaak teveel fibro-fatty tissue en/of cutis laxa.¹⁸
- Bij kleinere en oppervlakkige IH in zichtbare gebieden, bijvoorbeeld in het gelaat en op handen kan voor een cosmetische indicatie topicale behandeling overwogen worden.

Verder is er een aantal factoren die de keuze voor de behandeling beïnvloedt:

- Fase waarin het IH zich bevindt: proliferatiefase, plateau fase of involutiefase
- Locatie en type van het IH
- Wens ouders
- Ervaring van de arts en beschikbaarheid van bepaalde behandelmethoden

B. Behandel mogelijkheden

Met de komst van bètablokkers in de behandeling van IH zijn veel klassieke therapeutische opties minder gebruikelijk of obsoleet geworden. Dit betreft verschillende topicale, intralesionale en systemische behandelingen die soms tientallen jaren zijn gebruikt waaronder imiquimod, interferon en cytostatica, radiotherapie en cryotherapie.⁵¹ Eigenlijk is er voor deze behandelopties nauwelijks meer indicatie bij IH.

Hieronder volgt een overzicht van het huidige behandelarsenaal voor IH.

I. Systemische medicamenteuze behandelingen

Systemische corticosteroiden

Tot 2008 waren systemische corticosteroiden het middel van eerste keus voor gecompliceerde IH. De effectiviteit was wisselend. Door het langdurig gebruik werden er geregeld bijwerkingen gezien: hypertensie, infecties, groeiachterstand, intracranieële hypertensie, diabetes mellitus, osteoporose, verdunning van de huid, slechtere wondgenezing, vochtretentie, syndroom van Cushing en maagulcera.

Sinds de ontdekking van de werkzaamheid van bètablokkers bij IH wordt nog maar zelden gekozen voor orale corticosteroiden.^{51, 52, 53} Corticosteroiden kunnen worden overwogen bij patiënten met complexe IH die niet reageren op bètablokkers, bijvoorbeeld bij ulceratie⁵⁴ of bij patiënten met contra-indicaties voor of bijwerkingen van bètablokkers⁵⁵. De combinatie van orale corticosteroiden en propranolol verhoogt echter het risico op een hypoglycaemie.⁵⁶

Bètablokkers

In 2008 is per toeval ontdekt dat de niet-selectieve bètablokker propranolol effectief is bij de behandeling van IH.⁵⁷ Sindsdien zijn bètablokkers de eerstekeusbehandeling bij IH.

Introductie van bètablokkers

Door de indrukwekkende observaties betreffende werkzaamheid en tolerantie is propranolol in 1^e instantie zonder officiële introductie of RCT opmerkelijk snel wereldwijd uitgegroeid tot de 1^e keus behandeling voor IH. Dit is zeker toe te schrijven aan het feit dat propranolol al meer dan 40 jaar beschikbaar is als een generiek geneesmiddel, echter wel voor geheel andere indicaties.

Vanaf 2008 is een grote variabiliteit aan protocollen gemaakt waardoor soms onduidelijkheid bij artsen ontstond over het voorschrijven van propranolol, over onderzoek vóórafgaand aan de behandeling en de dosering van de medicatie. Recent is een RCT⁵⁸ gepubliceerd welke adviezen over dosering en behandelduur geeft.

Hand in hand hiermee is een spécialité voor propranolol (Hemangiol®; Pierre Fabre) ontwikkeld en is propranolol officieel (EMA/FDA) geregistreerd voor de behandeling van IH bij jonge kinderen, met duidelijke richtlijnen voor behandeling. Hemangiol® heeft daarnaast een zogenaamde PUMA- registratie.⁵⁹ De start van Hemangiol® bij kinderen tussen 5 weken en 5 maanden is als gevolg van de genoemde registratie on-label. De start van Hemangiol®/propranolol bij kinderen jonger dan 5 weken en kinderen ouder dan 5 maanden is off-label. Ook generieke propranolol is off-label bij de behandeling van IH. Propranolol is een lipofiele, niet-selectieve bètablokker.

Voorlopige, kleine studies met een tot nu toe beperkte 'strength of evidence'⁶⁰ laten veelbelovende effectiviteit zien van hydrofiele bètablokkers zoals nadolol (hydrofiel, niet-selectief)⁶¹ en atenolol (hydrofiel, β^1 -selectief).⁶²⁻⁶⁵ Door hun hydrofiele karakter hebben nadolol en atenolol minder bijwerkingen. Het selectieve karakter van atenolol leidt tot minder pulmonale bijwerkingen. Hydrofiele bètablokkers zoals atenolol en nadolol zijn off-label behandelingen voor IH.

Zowel propranolol als atenolol zijn opgenomen in het Kinderformularium⁶⁶ voor de behandeling van IH.

Werkingsmechanisme van bètablokkers

Het werkingsmechanisme van bètablokkers bij IH is nog niet geheel duidelijk. Het effect van bètablokkers kan het meest waarschijnlijk worden verklaard door:

- Vasoconstrictie van de capillairen, waardoor de kleur en de consistentie van de vaat tumor verandert.
- Afgenomen expressie van vascular endothelial growth factor (VEGF) en fibroblast growth factor (FGF) leidend tot een afname van proliferatie van de endotheelcellen
- Inductie van apoptose in de capillaire endotheelcellen door blokkering van GLUT-1 receptoren
- Verminderde renine-activiteit, waarmee een verminderde angiotensine II en VEGF leidt tot involutie.

Bijwerkingen van bètablokkers

Verschillende case-reports, case-series, RCT's en registraties van inmiddels duizenden IH patiënten, behandeld met propranolol, laten een duidelijk beeld zien van bijwerkingen die over het algemeen mild en reversibel worden geacht.⁶⁷

De volgende bijwerkingen van bètablokkers zijn in de literatuur beschreven: hypoglycaemie, bronchiale hyperreactiviteit, hypotensie, hyperkaliëmie, diarree, koude extremiteiten en onrustig slapen.

Om hypoglycaemieën te voorkómen is het belangrijk de bètablokkers toe te dienen tijdens of na de voeding; bij vasten lopen patiënten een verhoogd risico op een hypoglycaemie (tachycardie, zweten en angst kunnen door bètablokkers worden gemaskeerd en hoeven niet altijd aanwezig te zijn). Vooral jonge kinderen met een laag geboortegewicht hebben meer risico op hypoglycaemie bij ziekte, verminderde voedselinname en na corticosteroidgebruik. Wanneer hiermee rekening wordt gehouden is het risico klein. Bijwerkingen van bètablokkers kunnen leiden tot het (tijdelijk) stoppen van de behandeling.^{58, 67, 68}

Propranolol is een zeer lipofiele niet-selectieve bètablokker; er is bezorgdheid over potentieel relevante neurologische of cognitieve bijwerkingen vanwege passage van de bloed-hersenbarrière.^{69, 69, 70} Tot nu toe lijken er weinig langetermijneffecten bij kinderen die om cardiologische redenen bètablokkers gebruiken⁶⁹; bij kinderen met IH die bètablokkers gebruiken zijn de langetermijneffecten nog onbekend, alhoewel er tot nu toe geen aanwijzingen zijn die zorgen baren.^{67, 69, 71, 72}

Atenolol is een hydrofiele selectieve β^1 -blokker en heeft een ander bijwerkingenprofiel.⁶³⁻⁶⁵ Door het hydrofiele karakter zijn de centrale zenuwstelsel-bijwerkingen naar verwachting minder. Het selectieve β^1 -blokkerende karakter van atenolol leidt tot minder pulmonale bijwerkingen.

Onderzoek vóór aanvang bètablokkerbehandeling

De indicatie voor orale bètablokkerbehandeling wordt bij voorkeur gesteld door artsen met ervaring met IH (die werken in een erkend expertisecentrum).

Protocolen van onderzoek vóór opstart van behandeling wisselen per expertisecentrum. Minimum-eis is een gerichte anamnese met cardiale voorgeschiedenis en familieanamnese samen met volledig lichamelijk onderzoek met hartfrequentie en bloeddrukmeting. ECG, echocardiografie en consult kindercardioloog worden alleen verricht op basis van klinische indicatie.⁷³⁻⁷⁵ Baseline glucosewaarden (en waarden tijdens behandeling) zijn alleen nodig bij pre- of dysmature zuigelingen, bij zuigelingen met failure to thrive of een voorgeschiedenis van hypoglycaemieën.

Contra-indicaties voor bètablokkers^{50,74}

Voor start van bètablokkers moet worden gecontroleerd op contra-indicaties voor bètablokkerbehandeling.

- Absolute contra-indicatie voor bètablokkers
 - > Sick-sinussyndroom inclusief sino-atriaal blok), tweede- en derdegraads AV-blok, cardiogene shock.
- Relatieve contra-indicaties voor propranolol en/of atenolol
 - > Pulmonale klachten in de voorgeschiedenis (bronchusobstructie, astma, IRDS, BPD; NB dit geldt minder strikt voor atenolol).
 - > (Aangeboren) hartafwijkingen; altijd in overleg met kindercardioloog
 - > Hypotensie (kind 0–3 maanden < 65/45 mmHg, kind 3–6 maanden < 70/50 mmHg, kind 6–12 maanden < 80/55 mmHg).
 - > Bradycardie (kind 0–3 maanden < 100 bpm, kind 3–6 maanden < 90 bpm, kind 6–12 maanden < 80 bpm).
 - > Ernstige verstoringen van de perifere arteriële bloedsomloop.
 - > Prematuren bij wie de gecorrigeerde leeftijd van 5 weken niet bereikt is (de gecorrigeerde leeftijd wordt berekend door het aantal weken prematuriteit af te trekken van de reële leeftijd).
 - > Kinderen met risico op hypoglycaemieën.



Behandeling met bètablokkers in de dagelijkse praktijk

Dit wisselt per centrum. In zijn algemeenheid gelden de volgende punten:

- **Aanvang behandeling vóór de leeftijd van 4-6 maanden**
Bij voorkeur wordt gestart met orale bètablokkers in (of voor) de groei/ proliferatiefase, zo mogelijk vóór de leeftijd van 4-6 maanden, zodat complicaties van het IH (deels) kunnen worden voorkomen. Vaak is (te) late doorverwijzing ('IH is onschuldig en verdwijnt vanzelf... restloos...') de belangrijkste reden voor delay. Effectiviteit van propranolol bij kinderen die ouder zijn dan 1 jaar is wel beschreven.^{76,77}
- **Opstart klinisch, poliklinisch of tijdens dagopname?**
Of een kind wordt opgenomen bij de start van de behandeling wisselt per gespecialiseerd centrum. Overwogen kan worden propranolol klinisch of in dagopname te starten bij kinderen jonger dan 1-2 maanden, pre- of dysmaturen, kinderen met ulcererende en zeer pijnlijk IH en kinderen met ernstige comorbiditeit of contra-indicaties. Andere kinderen kunnen poliklinisch starten.
- **Dosering**

Hemangirol®		3mg/ kg/ dag in 2 dd
Propranolol	(off-label)	2-3 mg/ kg/ dag in 2-3 dd
Atenolol	(off-label)	1 mg/ kg in 1 dd
- **Controles tijdens (initiatie van) bètablokkergebruik**
Controles schema's wisselen per gespecialiseerd centrum, bijvoorbeeld kan tijdens initiatie van de behandeling controle plaatsvinden (bloeddruk en hartslag) gedurende de 1^e 2 uur na de eerste toediening bètablokker en bij dosisophoging. Gedurende het behandeltraject vinden controles plaats op bijwerkingen (anamnese en/of lichamelijk onderzoek) en effectiviteit van de medicatie.
- **Behandelduur**
Ook behandelduur is in de opgebouwde praktijkervaring méér maatwerk dan in de RCT⁵⁸ (behandelduur van 6 maanden). Behandeling wordt over het algemeen gestopt tussen de leeftijd van 12-18 maanden (meestal rond de leeftijd van 1 jaar van het kind), afhankelijk van de indicatie; korter bij een ulcererend (maar inmiddels genezen) IH; langer bij een peri-oculair IH. Bètablokkers mogen ineens worden gestopt. De recent gemelde hergroei van een IH na adequate bètablokkerbehandeling leidt er toe dat het medicament bij sommige patiënten langzamer wordt afgebouwd en in een lage dosis wordt gecontinueerd tot de leeftijd van 2 jaar zodat de kans op hergroei vermindert.⁷⁸
- **Wat te doen bij bijwerkingen?**
Bij (kans op) bedreigende bijwerkingen (hypoglycaemie door verminderde intake, piepende ademhaling of kortademigheid bij luchtweginfectie) kan een bètablokker tijdelijk worden verminderd of gestopt. Daarna in overleg met voorschrijver weer voorzichtig herstarten; eventueel propranolol switchen naar atenolol.

Bètablokkers bij kinderen met het PHACES syndroom

Kinderen met PHACES hebben een risico op de aanwezigheid van cardiovasculaire afwijkingen. Vernauwing van de grote cerebrale of cervicale vaten zonder collateraalvorming geeft een verhoogd risico op beroerte.⁷⁹ Het wordt dan ook sterk aanbevolen om voordat bètablokkerbehandeling wordt gestart bij kinderen met een segmentaal IH een aantal voorzorgsmaatregelen te nemen:

- Bij voorkeur MRI /MRA van het brein en echocardiografie voor start van de behandeling met bètablokkers.^{74,79}
- Propranolol wordt aanbevolen te beginnen met lage dosis van 0,5 mg/kg/dag en de dosis op te hogen (met 0,5 mg/kg intervallen).
- Dosis interval: 3 keer per dag dosering wordt op dit moment het meest raadzaam geacht zodat kritisch veranderingen van bloeddruk worden geminimaliseerd.^{74,79}
- Intensieve follow up door multidisciplinair expertiseteam waaronder een kinderneuroloog.⁴⁰

II. Topicale behandelingen

Topicale bètablokkers

Verschillende case-reports, case-series⁸⁰⁻⁸⁴ en RCT's laten effectiviteit zien van topische bètablokkers zoals propranolol of timolol.^{85,86} Timolol is intrinsiek potenter dan propranolol.⁸⁷ Vanwege het omzeilde first-pass-effect in de lever bij topicaal toegepaste geneesmiddelen kunnen verhoogde serumspiegels ontstaan en is biologische beschikbaarheid niet altijd duidelijk. Transcutane resorptie kan leiden tot systemische effecten.⁸⁸

Topicale behandeling met timolol bleek veilig voor IH bij voldragen zuigelingen in een dosis van minder dan 0,2 mg/kg/dag. Maar ook rondom topische bètablokkerbehandeling van a terme, niet-premature kinderen blijft alertheid geboden. Bij prematuren wordt bij een goede behandelindicatie de voorkeur gegeven aan (lage dosis) orale bètablokkers boven topische bètablokkers.⁸⁹

Bij kinderen zónder risicofactoren met een oppervlakkig (< 1-2mm hoogte) IH kan timolol veilig worden toegepast (off-label): timolol oogdruppels (0,5%) maximaal 2 dd 2 druppels óp het IH. Om veiligheidsredenen is gekozen voor de maximale oogheelkundige dosering van 2 dd 1 druppel in élk oog, dus maximaal 2 dd 2 druppels.

Advies is dat de ouder/verzorger een druppel op de eigen vinger doet en deze uitsmeert over het IH. Cave irritatief eczeem; dan even bijvetten of beschermen met een zinkoxide bevattend preparaat zoals Zinkoxidesmeersel FNA (zinkolie FNA), Zinkoxidezalf 10% FNA, Zinkoxidevaselinecrème FNA of Sudocrem®. Topicale bètablokkers zijn alleen effectief bij IH die relatief vlak blijven. De groei van IH in de dikte (dieper gelegen IH) wordt niet geremd.⁸⁵

III. Chirurgische behandelopties

Gedurende vele jaren was chirurgische behandeling een zeer belangrijke therapeutische optie bij gecompliceerde IH. Door medicamenteuze behandeling (bètablokkers) wordt het indicatiegebied voor vroege chirurgie steeds kleiner. Uit retrospectieve studies blijkt dat orale propranolol effectiever is dan (laser- en cryo-) chirurgie.⁹⁰

Conventionele (vroege) chirurgie is geïndiceerd als het IH niet op bètablokkers (of corticosteroïden) reageert. Ook is chirurgie te overwegen bij gesteelde, ulcererende IH in de vroege fase en/of bij onvoldoende (verwacht) effect van medicamenteuze behandeling. IH met ulceratie laten altijd een litteken achter; dit maakt de overweging tot een chirurgische interventie soms gemakkelijker.

Late (plastische) chirurgie heeft van oudsher een belangrijke rol in de reconstructie van restafwijkingen van een IH na regressie (overtollige huid of littekens).⁷ Het effect van vroege bètablokkerbehandeling op de ernst van restlaesies zal de komende jaren duidelijk worden. Het moment van chirurgie kan bepaald worden in overleg met chirurg en (ouders van) patiënt; zo mogelijk kan gestreefd worden om (plastische) chirurgie te plannen voor de leeftijd van 4 jaar, voor het kind naar de basisschool gaat. Over het algemeen heeft de tumor dan het grootste deel van zijn regressie afgerond.^{52,91}

Pulsed dye laser (595 nm) en de Intense Pulsed Light (IPL) kunnen na involutie van het IH worden toegepast bij de behandeling van persisterende teleangiëctasieën; in sommige gevallen kan aanvullende behandeling met de Nd: YAG laser nodig zijn.⁹²⁻⁹⁴

IV. Beleid bij ulcererende IH⁵¹

Ulceratie ontstaat mediaan rond de leeftijd van 4 maanden. Een voorbode van ulceratie kan grijs- of wit verkleuring zijn op de leeftijd van 3-4 maanden waarbij het IH nog vast aanvoelt (in het Engels 'white hemangioma').⁹⁵ Dit in tegenstelling tot de grijze verkleuring die optreedt bij beginnende involutie van het IH waarbij het IH slapper aanvoelt.

Ulceratie bij IH geeft pijn en littekens. Bloedingen komen maar weinig voor bij ulcererende IH⁹⁵. Ulceratie wordt vaker gezien bij grote plakkaatvormige segmentale IH, grotere bolle (gecombineerd diepe en oppervlakkige) IH, IH van de lippen, IH met maceratie in plooitjes en IH in het luiergebied of bij beginnende luieruitslag. IH in het luiergebied of plooitjes moeten daarom van het begin af aan behandeld worden met een beschermend, zinkoxide bevattend preparaat zoals Zinkoxidesmeersel FNA (zinkolie FNA), Zinkoxidezalf 10% FNA, Zinkoxidevaselinecrème FNA of Sudocrem®.

Voorkómen van ulceratie lukt in de praktijk niet altijd. Vroege start van systemische bètablokkertherapie kan mogelijk ulceratie voorkomen en snellere genezing geven.⁹⁶ Het is niet duidelijk of topicale behandeling met timolol ulceratie voorkomt.

De eerste tekenen van ulceratie zijn necrose van de huid en pijn (schilfering op een bol IH, lichtbruine tot zwarte crustae). Als er ulceratie is, wordt het volgende beleid geadviseerd; dit blijft maatwerk en vraagt vaak creativiteit van zorgverleners en ouders. Soms kan vanwege pijn opname geïndiceerd zijn.

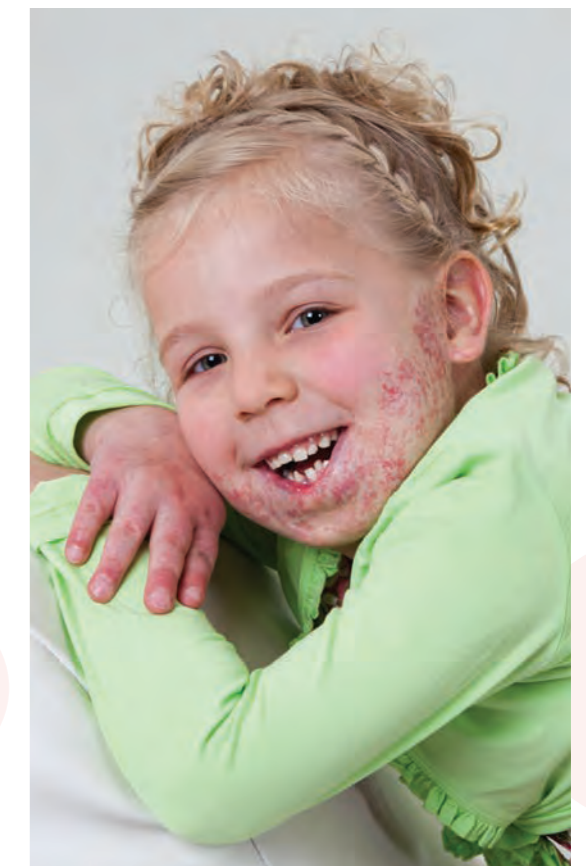
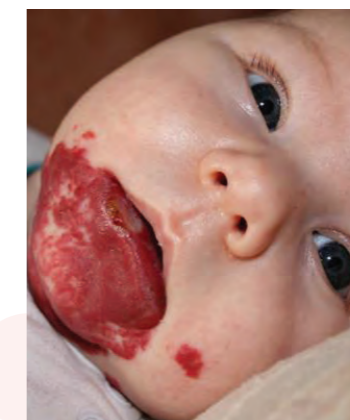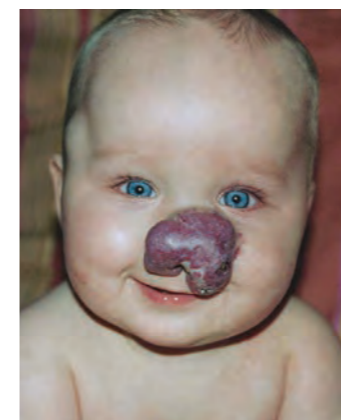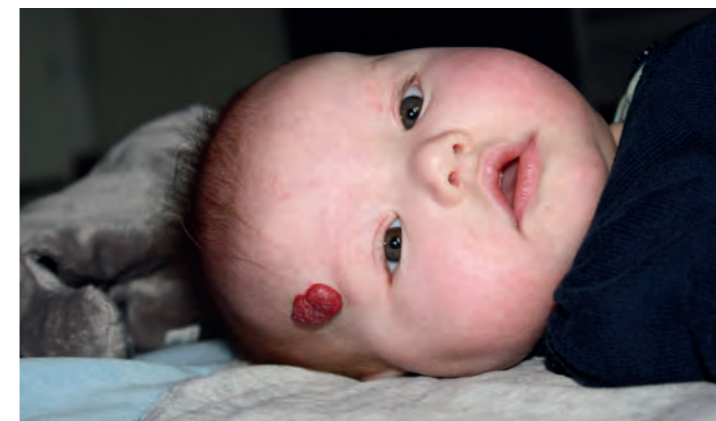- Pijnstilling: paracetamol drank. Andere middelen, indien noodzakelijk (rondom verzorging) in overleg met een kinderarts.
- Wondzorg; streven naar vochtig wondmilieu
 - > Bij zeer oppervlakkige ulceraties kan mechanische barrière middels zinkolie, ZOK-zalf (Zinkoxidekalkwaterzalf FNA), zinkolie/zilverulfadiazine aa of Sudocrem® soms voldoende zijn.
 - > Debridement van (grote) necrotische crustae (eventueel warm kompres)
 - > Siliconengaas als niet-klevend gaas evt. i.c.m. alginaat-gel maakt de wond schoon
 - > Siliconenverband als niet-klevend schuimverband; geeft ook bescherming
 - > Dunne hydrocolloid pleisters of polyurethaanpleister⁹⁷ hebben soms een meerwaarde bij ulcus in het luiergebied zodat de wond wordt beschermd tegen urine/ faeces. Cave verweking; dit geeft kans op bloedingen.

- Behandeling van het IH zelf, met systemische bètablokkers, heeft vaak meerwaarde en is met name effectief bij volumineuze ulcererende IH in de groeifase. Minder effect bij vlakke, ulcererende IH.
- Bij (verdenking op) infectie: antibiotische behandeling met empirische voorkeur voor Augmentin, eventueel op geleide van kweek, dosering volgens het Kinderformularium.⁶⁶ Clindamycine als 2^e keus.⁶⁶ Diarree als bijwerking kan compliceren in de behandeling.
- Chirurgie: in enkele gevallen kan excisie en primair sluiten bij ulcererende IH nuttig zijn, bijvoorbeeld op het behaard hoofd; het is bekend dat een ulcererend IH littekens c.q. alopecia kan geven.

▶ VI. Patiëntenvoorlichting

Voorlichting aan ouders dient het volgende te omvatten

- Wat is een IH en wat is het verwachte natuurlijke verloop met en zonder behandeling.
- Indien mogelijk het tonen van 'voor-en-na'-foto's van andere kinderen van zowel natuurlijke involutie als van de resultaten van de behandeling die overwogen wordt.
- Geschreven informatie en instructies over de ingestelde behandeling (eigen foldermateriaal, Hemangiol® folder/ website of HEVAS folders)
- De risico's van en mogelijke voordelen van en alternatieven voor de behandeling die overwogen wordt.
- In die gevallen waarbij het IH op een zichtbare locatie zit, bijvoorbeeld in het gelaat, een voorbereiding op de manier waarop ouders om kunnen gaan met commentaar en vragen van familie en anderen.
- Eventueel verwijzing (via huisarts) voor psychologische begeleiding
- Wijzen op de ouder- en patiëntenvereniging Hevas voor IH en vasculaire malformaties (www.hevas.eu)

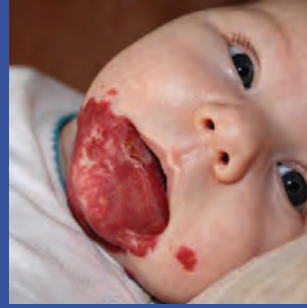
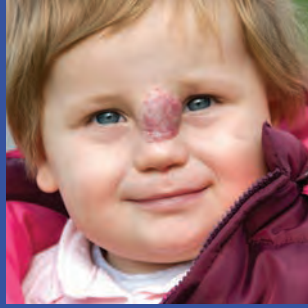
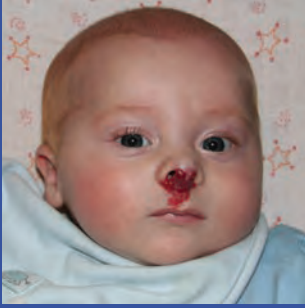► VII. Referenties

1. Wassef M, Blei F, Adams D, et al. Vascular Anomalies Classification: Recommendations From the International Society for the Study of Vascular Anomalies. *Pediatrics*. 2015;136(1):e203-214.
2. Hoorweg MJ, Smeulders MJ, Ubbink DT, et al. The prevalence and risk factors of infantile haemangiomas: a case-control study in the Dutch population. *Paediatric and perinatal epidemiology*. 2012;26(2):156-162.
3. Munden A, Butschek R, Tom WL, et al. Prospective study of infantile haemangiomas: incidence, clinical characteristics and association with placental anomalies. *The British journal of dermatology*. 2014;170(4):907-913.
4. Dickison P, Christou E, Wargon O. A prospective study of infantile hemangiomas with a focus on incidence and risk factors. *Pediatric dermatology*. 2011;28(6):663-669.
5. Luu M, Frieden IJ. Haemangioma: clinical course, complications and management. *The British journal of dermatology*. 2013;169(1):20-30.
6. Hoorweg MJ, Theunissen CIJM, Hage JJ, et al. Malignant Differential Diagnosis in Children Referred for Infantile Hemangioma. *Annals of plastic surgery*. 2015;74(1):43-46.
7. Perkins JA, Chen BS, Saltzman B, et al. Propranolol therapy for reducing the number of nasal infantile hemangioma invasive procedures. *JAMA Otolaryngol Head Neck Surg*. 2014;140(3):220-227.
8. Leaute-Labreze C, Harper JJ, Hoeger PH. Infantile haemangioma. *Lancet*. 2017.
9. Filippi L, Cavallaro G, Bagnoli P, et al. Oral propranolol for retinopathy of prematurity: risks, safety concerns, and perspectives. *The Journal of pediatrics*. 2013;163(6):1570-1577 e1576.
10. Hemangioma Investigator G, Haggstrom AN, Drolet BA, et al. Prospective study of infantile hemangiomas: demographic, prenatal, and perinatal characteristics. *The Journal of pediatrics*. 2007;150(3):291-294.
11. Haggstrom AN, Drolet BA, Baselga E, et al. Prospective study of infantile hemangiomas: clinical characteristics predicting complications and treatment. *Pediatrics*. 2006;118(3):882-887.
12. Drolet BA, Swanson EA, Frieden IJ, et al. Infantile hemangiomas: an emerging health issue linked to an increased rate of low birth weight infants. *The Journal of pediatrics*. 2008;153(5):712-715, 715 e711.
13. Bauland CG, Smit JM, Bartelink LR, et al. Hemangioma in the newborn: increased incidence after chorionic villus sampling. *Prenat Diagn*. 2010;30(10):913-917.
14. Castren E, Salmiinen P, Vikkula M, et al. Inheritance Patterns of Infantile Hemangioma. *Pediatrics*. 2016;138(5).
15. Tollefson MM, Frieden IJ. Early growth of infantile hemangiomas: what parents' photographs tell us. *Pediatrics*. 2012;130(2):e314-320.
16. Brandling-Bennett HA, Metry DW, Baselga E, et al. Infantile hemangiomas with unusually prolonged growth phase: a case series. *Archives of dermatology*. 2008;144(12):1632-1637.
17. Yanes DA, Pearson GD, Witman PM. Infantile Hemangiomas of the Lip: Patterns, Outcomes, and Implications. *Pediatric dermatology*. 2016;33(5):511-517.
18. Bauland CG, Luning TH, Smit JM, et al. Untreated hemangiomas: growth pattern and residual lesions. *Plastic and reconstructive surgery*. 2011;127(4):1643-1648.
19. Chen TS, Eichenfield LF, Friedlander SF. Infantile hemangiomas: an update on pathogenesis and therapy. *Pediatrics*. 2013;131(1):99-108.
20. Chamlin SL, Haggstrom AN, Drolet BA, et al. Multicenter prospective study of ulcerated hemangiomas. *The Journal of pediatrics*. 2007;151(6):684-689, 689 e681.
21. Hermans DJ, Boezeman JB, Van de Kerkhof PC, et al. Differences between ulcerated and non-ulcerated hemangiomas, a retrospective study of 465 cases. *Eur J Dermatol*. 2009;19(2):152-156.
22. Kim HJ, Colombo M, Frieden IJ. Ulcerated hemangiomas: clinical characteristics and response to therapy. *Journal of the American Academy of Dermatology*. 2001;44(6):962-972.
23. Shin HT, Orlow SJ, Chang MW. Ulcerated haemangioma of infancy: a retrospective review of 47 patients. *The British journal of dermatology*. 2007;156(5):1050-1052.
24. Weitz NA, Bayer ML, Baselga E, et al. The "biker-glove" pattern of segmental infantile hemangiomas on the hands and feet. *Journal of the American Academy of Dermatology*. 2014;71(3):542-547.
25. Jockin YM, Friedlander SF. Periocular infantile hemangioma. *International ophthalmology clinics*. 2010;50(4):15-25.
26. Schwartz SR, Blei F, Ceisler E, et al. Risk factors for amblyopia in children with capillary hemangiomas of the eyelids and orbit. *Journal of AAPOS : the official publication of the American Association for Pediatric Ophthalmology and Strabismus*. 2006;10(3):262-268.
27. Dubois J, Milot J, Jaeger BI, et al. Orbit and eyelid hemangiomas: is there a relationship between location and ocular problems? *Journal of the American Academy of Dermatology*. 2006;55(4):614-619.
28. Frank RC, Cowan BJ, Harrop AR, et al. Visual development in infants: visual complications of periocular haemangiomas. *Journal of plastic, reconstructive & aesthetic surgery : JPRAS*. 2010;63(1):1-8.
29. Reem RE, Golden RP. Periocular hemangiomas and lymphangiomas. *Pediatr Clin North Am*. 2014;61(3):541-553.
30. Orlow SJ, Isakoff MS, Blei F. Increased risk of symptomatic hemangiomas of the airway in association with cutaneous hemangiomas in a "beard" distribution. *The Journal of pediatrics*. 1997;131(4):643-646.
31. Haggstrom AN, Skillman S, Garzon MC, et al. Clinical spectrum and risk of PHACE syndrome in cutaneous and airway hemangiomas. *Archives of otolaryngology--head & neck surgery*. 2011;137(7):680-687.
32. O TM, Alexander RE, Lando T, et al. Segmental hemangiomas of the upper airway. *The Laryngoscope*. 2009;119(11):2242-2247.
33. Yan AC. Pain management for ulcerated hemangiomas. *Pediatric dermatology*. 2008;25(6):586-589.
34. Horii KA, Drolet BA, Frieden IJ, et al. Prospective study of the frequency of hepatic hemangiomas in infants with multiple cutaneous infantile hemangiomas. *Pediatric dermatology*. 2011;28(3):245-253.
35. Vredenburg AD, Janmohamed SR, de Laat PC, et al. Multiple cutaneous infantile haemangiomas and the risk of internal haemangioma. *The British journal of dermatology*. 2013;169(1):188-191.
36. Bosemani T, Puttgen KB, Huisman TA, et al. Multifocal infantile hepatic hemangiomas--imaging strategy and response to treatment after propranolol and steroids including review of the literature. *European journal of pediatrics*. 2012;171(7):1023-1028.
37. Vergine G, Marsciani A, Pedini A, et al. Efficacy of propranolol treatment in thyroid dysfunction associated with severe infantile hepatic hemangioma. *Horm Res Paediatr*. 2012;78(4):256-260.
38. Haggstrom AN, Beaumont JL, Lai JS, et al. Measuring the severity of infantile hemangiomas: instrument development and reliability. *Archives of dermatology*. 2012;148(2):197-202.
39. Metry D, Heyer G, Hess C, et al. Consensus Statement on Diagnostic Criteria for PHACE Syndrome. *Pediatrics*. 2009;124(5):1447-1456.
40. Garzon MC, Epstein LG, Heyer GL, et al. PHACE Syndrome: Consensus-Derived Diagnosis and Care Recommendations. *The Journal of pediatrics*. 2016;178:24-33 e22.
41. Nabatian AS, Milgraum SS, Hess CP, et al. PHACE without face? Infantile hemangiomas of the upper body region with minimal or absent facial hemangiomas and associated structural malformations. *Pediatric dermatology*. 2011;28(3):235-241.
42. Iacobs I, Burrows PE, Frieden IJ, et al. LUMBAR: association between cutaneous infantile hemangiomas of the lower body and regional congenital anomalies. *The Journal of pediatrics*. 2010;157(5):795-801 e791-797.
43. Girard C, Bigorre M, Guillot B, et al. PELVIS Syndrome. *Archives of dermatology*. 2006;142(7):884-888.
44. Stockman A, Boralevi F, Taieb A, et al. SACRAL syndrome: spinal dysraphism, anogenital, cutaneous, renal and urologic anomalies, associated with an angioma of lumbosacral localization. *Dermatology*. 2007;214(1):40-45.
45. Drolet BA, Chamlin SL, Garzon MC, et al. Prospective study of spinal anomalies in children with infantile hemangiomas of the lumbosacral skin. *The Journal of pediatrics*. 2010;157(5):789-794.
46. Colmenero I, Hoeger PH. Vascular tumours in infants. Part II: vascular tumours of intermediate malignancy [corrected] and malignant tumours. *The British journal of dermatology*. 2014;171(3):474-484.
47. Hoeger PH, Colmenero I. Vascular tumours in infants. Part I: benign vascular tumours other than infantile haemangioma. *The British journal of dermatology*. 2014;171(3):466-473.
48. de Graaf M, Pasmans SG, van Drooge AM, et al. Associated anomalies and diagnostic approach in lumbosacral and perineal haemangiomas: case report and review of the literature. *Journal of plastic, reconstructive & aesthetic surgery: JPRAS*. 2013;66(1):e26-28.
49. Van Vugt L, Van der Vleuten C, Flucke U, et al. The utility of GLUT1 as a diagnostic marker in cutaneous vascular anomalies: a review of literature and recommendations for daily practice. *Pathology in Research and Practice*. 2017;in press.
50. Hoeger PH, Harper JJ, Baselga E, et al. Treatment of infantile haemangiomas: recommendations of a European expert group. *European journal of pediatrics*. 2015;174(7):855-865.
51. Darrow DH, Greene AK, Mancini AJ, et al. Diagnosis and Management of Infantile Hemangioma. *Pediatrics*. 2015;136(4):e1060-1104.
52. Greene AK. Management of hemangiomas and other vascular tumors. *Clinics in plastic surgery*. 2011;38(1):45-63.
53. Kim KH, Choi TH, Choi Y, et al. Comparison of Efficacy and Safety Between Propranolol and Steroid for Infantile Hemangioma: A Randomized Clinical Trial. *JAMA dermatology*. 2017.
54. Lie E, Puttgen KB. Corticosteroids as an Adjunct to Propranolol for Infantile Haemangiomas Complicated by Recalcitrant Ulceration. *The British journal of dermatology*. 2016.
55. Nieuwenhuis K, de Laat PC, Janmohamed SR, et al. Infantile hemangioma: treatment with short course systemic corticosteroid therapy as an alternative for propranolol. *Pediatric dermatology*. 2013;30(1):64-70.
56. Breur JM, de Graaf M, Breugem CC, et al. Hypoglycemia as a result of propranolol during treatment of infantile hemangioma: a case report. *Pediatric dermatology*. 2011;28(2):169-171.
57. Leaute-Labreze C, Dumas de la Roque E, Hubiche T, et al. Propranolol for severe hemangiomas of infancy. *N Engl J Med*. 2008;358(24):2649-2651.
58. Leaute-Labreze C, Hoeger P, Mazereeuw-Hautier J, et al. A randomized, controlled trial of oral propranolol in infantile hemangioma. *N Engl J Med*. 2015;372(8):735-746.
59. Paediatric Use Marketing Authorisation (<https://www.cbg-meb.nl>)
60. Diagnosis and Management of Infantile Hemangioma, Executive Summary; Comparative Effective Review, nr 168; <https://www.effectivehealthcare.ahrq.gov/ehc/products/593/2170/infantile-hemangioma-report-160115.pdf>.
61. Pope E, Chakkittakandiyil A, Lara-Corrales I, et al. Expanding the therapeutic repertoire of infantile haemangiomas: cohort-blinded study of oral nadolol compared with propranolol. *The British journal of dermatology*. 2013;168(1):222-224.
62. Abarzua-Araya A, Navarrete-Dechent CP, Heusser F, et al. Atenolol versus propranolol for the treatment of infantile hemangiomas: a randomized controlled study. *Journal of the American Academy of Dermatology*. 2014;70(6):1045-1049.
63. Ji Y, Wang Q, Chen S, et al. Oral atenolol therapy for proliferating infantile hemangioma: A prospective study. *Medicine*. 2016;95(24):e3908.
64. de Graaf M, Raphael MF, Breugem CC, et al. Treatment of infantile haemangiomas with atenolol: comparison with a historical propranolol group. *Journal of plastic, reconstructive & aesthetic surgery : JPRAS*. 2013;66(12):1732-1740.
65. Raphael MF, de Graaf M, Breugem CC, et al. Atenolol: a promising alternative to propranolol for the treatment of hemangiomas. *Journal of the American Academy of Dermatology*. 2011;65(2):420-421.
66. <https://www.kinderformularium.nl/>.
67. Leaute-Labreze C, Boccarda O, Degrugillier-Chopinot C, et al. Safety of Oral Propranolol for the Treatment of Infantile Hemangioma: A Systematic Review. *Pediatrics*. 2016.
68. Hermans DJ, Bauland CG, Zweegers J, et al. Propranolol in a case series of 174 patients with complicated infantile haemangioma: indications, safety and future directions. *The British journal of dermatology*. 2013;168(4):837-843.
69. Langley A, Pope E. Propranolol and central nervous system function: potential implications for paediatric patients with infantile haemangiomas. *The British journal of dermatology*. 2015;172(1):13-23.
70. Hoeger PH. Propranolol for infantile haemangiomas: certain chances, potential risks. *The British journal of dermatology*. 2015;172(1):3-4.
71. Moyakine AV, Hermans DJ, Fuijkschot J, et al. Propranolol treatment of infantile hemangiomas does not negatively affect psychomotor development. *Journal of the American Academy of Dermatology*. 2015;73(2):341-342.
72. Moyakine AV, Kerstjens JM, Spillekom-van Koulik S, et al. Propranolol treatment of infantile hemangioma (IH) is not associated with developmental risk or growth impairment at age 4 years. *Journal of the American Academy of Dermatology*. 2016;75(1):59-63 e51.
73. Blei F, McElhinney DB, Guarini A, et al. Cardiac screening in infants with infantile hemangiomas before propranolol treatment. *Pediatric dermatology*. 2014;31(4):465-470.
74. Drolet BA, Frommelt PC, Chamlin SL, et al. Initiation and use of propranolol for infantile hemangioma: report of a consensus conference. *Pediatrics*. 2013;131(1):128-140.
75. Raphael MF, Breugem CC, Vlasveld FA, et al. Is cardiovascular evaluation necessary prior to and during beta-blocker therapy for infantile hemangiomas?: A cohort study. *Journal of the American Academy of Dermatology*. 2015;72(3):465-472.
76. Zvulunov A, McCuaig C, Frieden IJ, et al. Oral propranolol therapy for infantile hemangiomas beyond the proliferation phase: a multicenter retrospective study. *Pediatric dermatology*. 2011;28(2):94-98.
77. Vivas-Colmenares GV, Bernabeu-Wittel J, Alonso-Arroyo V, et al. Effectiveness of propranolol in the treatment of infantile hemangioma beyond the proliferation phase. *Pediatric dermatology*. 2015;32(3):348-352.

78. Shah SD, Baselga E, McCuaig C, et al. Rebound Growth of Infantile Hemangiomas After Propranolol Therapy. *Pediatrics*. 2016;137(4).
79. Metry D, Frieden IJ, Hess C, et al. Propranolol use in PHACE syndrome with cervical and intracranial arterial anomalies: collective experience in 32 infants. *Pediatric dermatology*. 2013;30(1):71-89.
80. Semkova K, Kazandjieva J. Topical timolol maleate for treatment of infantile haemangiomas: preliminary results of a prospective study. *Clinical and experimental dermatology*. 2013;38(2):143-146.
81. Moehrle M, Leaute-Labreze C, Schmidt V, et al. Topical timolol for small hemangiomas of infancy. *Pediatric dermatology*. 2013;30(2):245-249.
82. Oranje AP, Janmohamed SR, Madern GC, et al. Treatment of small superficial haemangioma with timolol 0.5% ophthalmic solution: a series of 20 cases. *Dermatology*. 2011;223(4):330-334.
83. Ni N, Langer P, Wagner R, et al. Topical timolol for periocular hemangioma: report of further study. *Archives of ophthalmology*. 2011;129(3):377-379.
84. Chakkittakandiyil A, Phillips R, Frieden IJ, et al. Timolol maleate 0.5% or 0.1% gel-forming solution for infantile hemangiomas: a retrospective, multicenter, cohort study. *Pediatric dermatology*. 2012;29(1):28-31.
85. Puttgen K, Lucky A, Adams D, et al. Topical Timolol Maleate Treatment of Infantile Hemangiomas. *Pediatrics*. 2016;138(3).
86. Chan H, McKay C, Adams S, et al. RCT of timolol maleate gel for superficial infantile hemangiomas in 5- to 24-week-olds. *Pediatrics*. 2013;131(6):e1739-1747.
87. Achong MR, Piafsky KM, Ogilvie RI. Comparison of cardiac effects of timolol and propranolol. *Clinical pharmacology and therapeutics*. 1975;18(3):278-286.
88. McMahon P, Oza V, Frieden IJ. Topical timolol for infantile hemangiomas: putting a note of caution in "cautiously optimistic". *Pediatric dermatology*. 2012;29(1):127-130.
89. Frommelt P, Juern A, Siegel D, et al. Adverse Events in Young and Preterm Infants Receiving Topical Timolol for Infantile Hemangioma. *Pediatric dermatology*. 2016;33(4):405-414.
90. Kagami S, Kuwano Y, Shibata S, et al. Propranolol is more effective than pulsed dye laser and cryosurgery for infantile hemangiomas. *European journal of pediatrics*. 2013;172(11):1521-1526.
91. Mulliken JB, Fishman SJ, Burrows PE. Vascular anomalies. *Current problems in surgery*. 2000;37(8):517-584.
92. Smit JM, Bauland CG, Wijnberg DS, et al. Pulsed dye laser treatment, a review of indications and outcome based on published trials. *British journal of plastic surgery*. 2005;58(7):981-987.
93. Zhong SX, Tao YC, Zhou JF, et al. Infantile Hemangioma: Clinical Characteristics and Efficacy of Treatment with the Long-Pulsed 1,064-nm Neodymium-Doped Yttrium Aluminum Garnet Laser in 794 Chinese Patients. *Pediatric dermatology*. 2015;32(4):495-500.
94. Kaune KM, Lauerer P, Kietz S, et al. Combination therapy of infantile hemangiomas with pulsed dye laser and Nd:YAG laser is effective and safe. *Journal der Deutschen Dermatologischen Gesellschaft = Journal of the German Society of Dermatology: JDDG*. 2014;12(6):473-478.
95. Maguiness SM, Hoffman WY, McCalmont TH, et al. Early white discoloration of infantile hemangioma: a sign of impending ulceration. *Archives of dermatology*. 2010;146(11):1235-1239.
96. Hermans DJ, van Beynum IM, Schultze Kool LJ, et al. Propranolol, a very promising treatment for ulceration in infantile hemangiomas: a study of 20 cases with matched historical controls. *Journal of the American Academy of Dermatology*. 2011;64(5):833-838.
97. Oranje AP, de Waard-van der Spek FB, Devillers AC, et al. Treatment and pain relief of ulcerative hemangiomas with a polyurethane film. *Dermatology*. 2000;200(1):31-34.





Ouder- en patiëntenvereniging voor
hemangiomen en vasculaire malformaties

Kijk voor meer informatie op: www.hevas.eu